

Atraumatiske skulderlidelser

En av artiklene som ble presentert i Tidsskriftet for legeföreningen i 2010 omhandlet som overskriften forteller «atraumatiske skulderlidelser». Under denne samle-diagnosen finner vi degenerative forandringer av rotatormansjetten med og uten kalkdannelser, partielle og totalrupturer, frozen shoulder, subacromial bursitt samt andre årsaker til subacromiale smerter som ikke skyldes akutt skade.

AV FYSIOTERAPEUT KJETIL NORD-VARHAUG

Sammendrag

Bakgrunn. Skuldersmerter er den tredje hyppigste årsaken til konsultasjon for muskel- og skjelettsmerter i primærhelsetjenesten. De fleste pasientene har en atraumatisk skulderlidelse. I denne artikkelen diskuteres utfordringer i diagnostikk og behandling.

Materiale og metode. Artikkelen er basert på tidligere publiserte artikler, et ikke-systematisk litteratursøk i PubMed og søk i Cochrane Library.

Resultater. En enkelt klinisk test gir ikke grunnlag for å stille en patoanatomisk diagnose. Hyppigheten av degenerative forandringer i normalbefolkningen vanskeliggjør tolking av bildediagnostikk. MR er indisert på spesifikk indikasjon og er først og fremst en preoperativ undersøkelse. Ultralyd er like god for vurdering av rotatorcuffen. Kliniske studier viser ikke entydige effekter av spesifikk behandling. Dette kan skyldes metodiske svakheter, betydningen av prognostiske faktorer og betydelige placeboeffekter. Det er grunnlag for å anbefale injeksjon med glukokortikoider ved adhesiv kapsulitt. Ved subacromiale smerter har øvelser eller veiledet trening og operativ behandling sammenliknbar effekt, men det er ikke tilstrekkelig grunnlag for anbefalinger ved ruptur.

Fortolkning. Sykehistorien og en kombinasjon av kliniske tester samt konservativ behandling er vanligvis tilstrekkelig ved atraumatiske skulderlidelser. Ultralyd bør være førstevalg ved behov for bildediagnostikk.

Redaksjonens kommentar:

Forskergruppen har tatt for seg en større mengde artikler og forsøkt å systematisere den kunnskapen som i dag finnes på området. Basert på dette litteratursøket har de kunnet oppsummere funnene, noe som kan danne grunnlag for anbefalt diagnostikk og behandling for de ulike diagnosene.

Dette arbeidet som Tidsskriftet for legeföreningen har tatt initiativ til og gjennomført er imponerende. Dette er artikler som alle behandlere i helsevesenet kan ha nytte av å lese, og vi berømmer det solide arbeidet som ligger bak.

Redaksjonen til Fysioterapi i Privat Praksis ønsker imidlertid å sette fokus på et par elementer i denne oppsummeringen slik vi mener funnene bør/kan tolkes.

Resultatene presentert i oppsummeringen viser til et viktig poeng når vi snakker om diagnostikk av skulderlidelser. Verken kliniske tester eller bildeundersøkelser kan stå alene som diagnostikk. Samtidig gir studiet støtte til at ultralyd er vel så bra som MR for skulderdiagnostikk når vi snakker om skader i rotatormansjetten. Ultralyd har sine klare styrker og svakheter, og det samme har MR.

Videre tar studiet for seg en rekke metoder for behandling av skader i skulder. Det er nok viktig å erkjenne at metodiske svakheter ved slike studier kanskje kan forklare manglende effekt, slik forskergruppen tar opp under presentasjonen av sine resultater. Spesielt er dette relevant når man ser effekt av en metode et sted i kroppen med ikke effekt når samme metode testes på skulder. Ta f.eks. eksentrisk trening som har vunnet mange tilhengere på f.eks.



Nr. 21 – 4. november 2010
Atraumatiske skulderlidelser
J I Brox, P Sunde, C P Schrøder, K Engbretsen, Ø Skare, O M Ekeberg, N G Juel

→ behandling av tendinopati i achilles senen. Hvorfor skulle ikke denne metoden virke like godt på skulder tendinopati om øvelsene ble utført korrekt og med samme dosering som for achilles? Finnes det lokale faktorer som skaper denne forskjellen i resultater? Det blir spennende å se på forskningen i årene som kommer, slik at vi kanskje bedre kan forstå smerteårsaken ved f.eks. en rotatorcuff skade sammenliknet med smerter fra en achilles skade.

I samme serie som «atraumatiske skulderlidelser» har man i Tidsskif-

Skader i det posterolaterale hjørnet i kne

– en alvorlig skade som ofte oversees

*Pacheco RJ, Ayre CA, Bollen SR.
J Bone Joint Surg Br. 2011
Feb;93(2):194-7.*

AV KJETIL NORD-VARHAUG

Vi retrospektivt reviderte sykehuset sine data på 68 pasienter som hadde blitt referert for en skade på det posterolaterale hjørnet til kneet, til en knespesialist kirurg mellom 2005 og 2009. Disse diagnosene ble gitt basert på kombinasjonen av kliniske tester samt bilder og artoskopi når dette var utført.

I alt 51 pasienter (75%) ble presentert innen 24 timer etter deres skade med et gjennomsnitt på 8 dager (0-20) etter skade.

Totalt hadde 63 pasienter (93%) en instabilitet i kneet ved presentasjon. Det var en gjennomsnittlig forsinkelse av diagnosen av skaden på det posterolaterale hjørnet på 30 måneder. (0-420) fra skadetidspunktet. I alt, skadene til 49 pasienter (72%) ble ikke identifisert ved første presentasjon, og hvor skader på det posterolaterale hjørnet kun ble

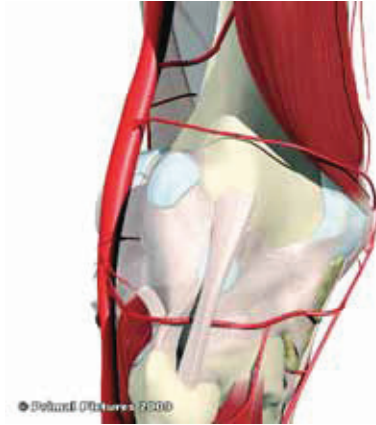
gjenkjent i de pasientene som hadde alvorlige og multiple ligamentskader i kneet.

Den korrekte diagnosen, inkludert skaden på det posterolaterale hjørnet, hadde kun blitt satt i 34 pasienter (50%) da de ble henvist til knespesialist. MR identifiserte korrekt 14 av 15 skader, når disse ble utført akutt (innen 12 uker etter skade), mens dette var kun tilfellet for 4 av 15 skader når MR ble utført mer enn 12 uker etter skaden.

Vårt studie vektlegger et behov for større presisjon i undersøkelsen og utredningen av akutte ligamentskader i kneet med tegn til instabilitet, for å kunne unngå at man mislykkes i å identifisere det sanne omfanget av skaden i tidsrommet hvor anatomisk reparasjon er enklest.

Redaksjonens kommentar:

I studiet presenterer forskerne en interessant problemstilling. Det kan se ut som at skader på det posterolaterale hjørnet ved akutte ligamentskader i kneet ikke har fått nok oppmerksomhet. Slike skader kan potensielt for-



© Petrus (Petrus) 2000

ringe pasientens rehabilitering. Spesielt om kirurgen velger å rekonstruere det fremre korsbåndet ved slike skader. Om pasienten i tillegg har en skade på det posterolaterale hjørnet i kneet, og dette verken er identifisert eller korrigert, står pasienten i fare for å ruperturere korsbåndet. Manglende stabilitet i ligamentene som støtter opp bakre leddhjørne utsetter kneet for forøket rotasjon og gliding, noe som gjør kneet potensielt utsatt for ytterligere skade.

tet for Legeforeningen gått igjen-
nom relevant forskning på metoden:
«Sjokkbølge- og trykkbølgebehand-
ling ved kroniske muskel- og skjelett-
smerter». Her er konklusjonen blant
annet at metodene ser ut til å fungere
på kronisk rotatormansjettsyndrom
med kalknedslag og kronisk lateral
epikondylitt.

Ved første øyekast er det en ting som
samler disse diagnosene. Lesjonene
ligger tett på bein, og ikke så dypt i
vevet. De er relativt lett å diagnostisere
sammenlignet med en del andre smerte-
tilstander i senevev tilknyttet våre ledd.
I motsetning til en del slitasjeskader på

patella og achilles senen hvor skaden
kanskje sitter lenger unna beintilheftning-
gen. Det er også relevant å vurdere om
smertearsaken sitter i eller rundt senen.
Dette er viktige problemstillinger som
forhåpentligvis videre forskning kan gi
oss svar på.

I vår kliniske hverdag kan vi kanskje
lese dette ut av artikkelen om «Atrau-
matiske skulderlidelser».

Vi kan med god samvittighet foreslå:

- Kortison injeksjon ved adhesiv kapsulitt.
- rESWT (trykkbølgebehandling)

ved seneslitasje som sitter tett på
beintilheftningen slik som ved lateral
epikondylitt.

- ESWT behandling av tendinopati i skulder med kalknedslag.
- Ultralyd kan vel så gjerne benyttes ved behov for bildediagnostikk av skulder til glede for våre kollegaer som benytter dette i sin egen praksis. MR kan fungere som diagnostikk ved gitte indikasjoner og som preoperativ utredning.
- Ved manglende entydige kliniske og radiologiske funn er kanskje trening beste alternativ.